

MORFOMETRÍA DEL FORAMEN YUGULAR EN CRÁNEOS HUMANOS SECOS DEL SUR DE LA INDIA.

Morphometry of Jugular Foramen of Dry Adult Human Skulls ff South India.

KETU CHAUHAN¹; REKHA LALWANI¹;
GULZARI LAL NIGAM¹ & ASHWIN KRISHNAMURTHY².



Rekha Lalwani

1 Department of Anatomy, LLRM Medical College , Meerut, Uttar Pradesh, India -250004.

2 Department of Anatomy, Kasturba Medical College , Mangalore Karnataka , India- 575001.

E-Mail de Contacto: rekhalalwani.2008@rediffmail.com

Recibido: 10 – 08 – 2011

Aceptado: 30 – 08 – 2011

Revista Argentina de Anatomía Online 2011, Vol. 2, Nº 3, pp. 85 – 88.

Resumen

El foramen yugular (FY) se encuentra entre la porción occipital y petrosa del hueso temporal y permite el pasaje de importantes elementos nerviosos y vasculares, como por ejemplo: los nervios glossofaríngeo y vago, como así también nervios accesorios y la vena yugular interna. Es un sitio para el desarrollo potencial de schwannomas, metástasis y procesos inflamatorios infiltrativos desde las estructuras circundantes como ser el oído medio. Es difícil el abordaje quirúrgico del FY, pero los recientes avances tecnológicos, especialmente el uso de un intensificador de imágenes que guíe el abordaje lateral suboccipital, ha hecho que este tratamiento, a pesar de las dificultades, sea posible. Por lo tanto se requiere un conocimiento anatómico detallado de esta región. Las dimensiones morfológicas, tanto la presencia como la ausencia de la tabicación, etc., varían en las diferentes razas como así también en los diferentes grupos étnicos como ya se ha informado en la literatura anterior. Pero ha faltado un estudio detallado en la población de la India. Por lo tanto, en el Departamento de Anatomía del Colegio Médico de Kasturba, Mangalore, se realizó el presente estudio descriptivo en 50 cráneos humanos secos, por ejemplo: 100 FY de origen Dravidian (Sur de India). Se midieron los diámetros máximos antero-posterior, transversal y la profundidad de la fosa yugular de ambos lados y la tabicación fue del 6% del lado derecho y del 8% del lado izquierdo. Se utilizaron calibradores vernier. También se observó la presencia de espículas/tabicación del foreman yugular en ambos lados. Los resultados obtenidos presentaron variaciones con respecto a algunos parámetros cuando se los comparó con estudios anteriores, por lo tanto se hace evidente la influencia de la raza en lo que respecta, no sólo a las mediciones morfométricas, sino también a las características del FY.

Palabras Clave: abordaje suboccipital; variaciones; lateralidad; Dravidian.

Abstract

Jugular foramen (JF) lies between the occipital and the petrosal part of the temporal bone, and allows the passage of important nerves and vascular elements i.e. the glossopharyngeal, vagus, and accessory nerves and the internal jugular vein. It is a potential site for development of schwannomas, metastatic lesions, and infiltrative inflammatory processes from the surrounding structures such as middle ear. JF is difficult to approach surgically, but recent advanced techniques especially image intensifier to guide the suboccipital lateral approach have made the treatment possible despite the difficulties. Hence a detailed morphological and anatomical knowledge of this region is required. The morphologic dimensions, presence or absence of septation etc varies in various races and ethnic groups as reported in previous literature. But such detailed study has been lacking in south Indian population. Thus the present descriptive study was conducted in department of Anatomy, Kasturba Medical College, Mangalore on 50 dried adult human skulls i.e. 100 JF of Dravidian (south Indian) origin. The maximum antero-posterior and transverse diameter and depth of the jugular fossa of both sides were measured and septation was 6% on the right side and 8% on the left side using vernier calipers. The presence of spicules / septation of the jugular foramen were also observed on both sides. The obtained results presented variations regarding some parameters when compared to previous studies, thus making it evident the significance of race in the morphometric measurements and characteristics of the JF.

Key Words: suboccipital approach; variations; laterality; Dravidian.

Autor Responsable: Dr Rekha Lalwani. Head, Department of Anatomy, LLRM Medical College , Meerut, Uttar Pradesh, India -250004. Phone number: 9837434616. Telefax -0121 2760888. E mail address: rekhalalwani.2008@rediffmail.com.

INTRODUCCIÓN.

El foreman yugular (FY) se encuentra entre el hueso occipital y la porción petrosa del hueso temporal; es larga y de forma irregular. Su eje se proyecta en sentido antero-medial, con frecuencia el foramen derecho resulta ser más grande. Su porción anterior tiene el seno petroso inferior, la porción intermedia ó el compartimento neuronal involucra a los nervios glossofaríngeo, vago y a la vena

yugular interna como así también a las ramas meníngicas de las arterias ascendentes faríngea y occipital. Los compartimentos neurales y vasculares, por lo general, se encuentran divididos por una proyección ósea denominada proceso intra yugular (1,2,3). Las estructuras relacionadas con el foramen yugular se pueden ver comprometidas iatrogénicamente durante el tratamiento quirúrgico de patologías como ser los tumores gnómicos yugulares, los meningiomas, los paragangliomas, etc. (4,5). Los

avances en las técnicas micro quirúrgicas han hecho posible la eliminación de estas lesiones las cuales, alguna vez, se consideraron como inoperables (6). Como los neurocirujanos se volvieron más audaces al abordar esta región, aumentó la necesidad de un conocimiento detallado de la anatomía de esta zona.

El foramen yugular presenta variaciones en lo que concierne a la forma, tamaño y a la lateralidad para el mismo cráneo, además de las diferencias que se relacionan con el sexo y la raza, como se ha documentado en estudios anteriores: pero aún no contamos con información en lo que respecta a la población Dravidian del sur de India, por lo tanto, consideramos obligatorio la necesidad de un estudio detallado en este grupo étnico.

MATERIALES Y MÉTODOS.

El presente trabajo es un estudio descriptivo llevado a cabo en la FY de 50 cráneos secos de humanos adultos, es decir, se estudiaron 100 forámenes yugulares correspondientes a 50 cráneos de individuos procedentes del sur de India, obtenidos a través del Departamento de Anatomía, del Colegio Médico de Kasturba, Mangalore. El diámetro antero-posterior máximo (A/P: ancho), el diámetro transverso (medio lateral/ longitud) y la profundidad de la fosa yugular de ambos lados, se midieron utilizando calibradores vernier. La presencia de espículas: tabicación del foramen yugular también se observaron en ambos lado.

RESULTADOS.

En los 50 cráneos se estudiaron los siguientes parámetros (Tabla 1):

1. Diámetro Transverso (longitud): El diámetro transverso promedio del lado derecho fue de 13.46 mm y del lado izquierdo fue de 13.10 mm. Se encontró que el diámetro es mayor del lado derecho que del izquierdo 36 / 50 cráneos (72%), y en el lado izquierdo, fue mayor en 12 / 50 (24.0%) de los cráneos. El diámetro transverso fue igual en 2 / 50 cráneos (4%).

2. Diámetro Antero-posterior (ancho): El diámetro antero-posterior promedio del foramen yugular sobre el lado derecho fue de 9.9 mm y de 7.9 mm sobre el lado izquierdo; fue mayor del lado derecho 34 / 50 cráneos (68.0%) que del lado izquierdo 16 / 50 cráneos (32%).

3. Profundidad de la fosa: La profundidad promedio de la fosa fue del 13.08 mm del lado derecho en 35 / 50 cráneos y de 11.54 mm en el lado izquierdo, 15 / 50 cráneos (30%).

4. Tabicación: La tabicación completa del foramen yugular se observó en 3 / 5 cráneos (6.0%) en el lado derecho y en 4 / 50 cráneos (8.0%) en el lado izquierdo.

Tabla 1. Parámetros del Foramen Yugular analizados en el presente estudio.

Dimensiones	Derecho	Izquierdo
Diámetros transversal (medición/ longitud lateral – medial) en mm	13.46	13.10
Diametro a-p (ancho) en mm	9.9	7.9
Profundidad de la fosa en mm	13.08	11.54
Tabicación completa	6%	8%

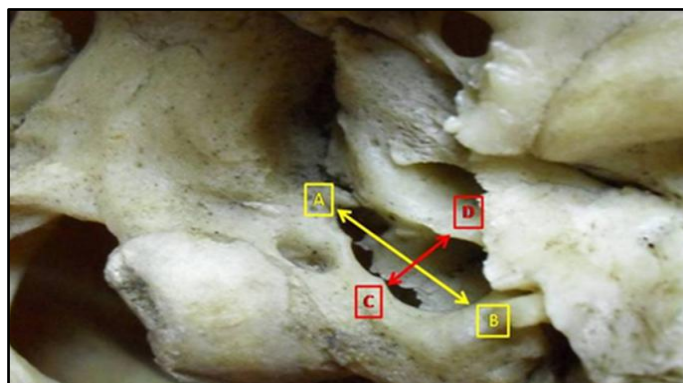


Fig. 1. Vista exocraneal de la Foramen Yugular. Se midieron el diámetro medio-lateral (A – B) y el diámetro antero – posterior.

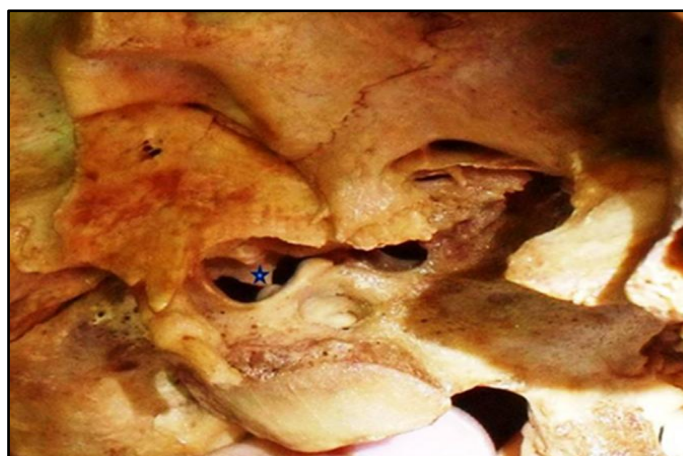

Fig. 2. Vista exocraneal del FY mostrando la presencia de una tabicación completa * (Estrella).

DISCUSIÓN.

Pereira et al. (7) estudió 111 cráneos secos de origen brasilero y encontraron que el diámetro latero-medial (nuestro diámetro transverso / longitud) del FY es de 15.82 + 2.67 sobre el lado derecho y de 15.86 + 2.64 sobre el lado izquierdo. El diámetro A-P (ancho) sobre el lado derecho fue de 9.21 + 1.95 y de 8.65 + 1.57 sobre el lado izquierdo. De acuerdo con Idowu (8), en su estudio de 20 cráneos secos de origen nigeriano, se encontró un diámetro transverso promedio en el lado derecho e izquierdo de 13.90 mm y de 14.11 mm respectivamente, y el diámetro A – P (ancho) fue de 10.22 mm y de 9.57 mm tanto del lado derecho como el izquierdo respectivamente.

Con respecto a la medición de la longitud de los cráneos obtenidos de la población del sur de India, en el presente estudio, este parámetro es más bajo que en los cráneos brasileros y similares a los cráneos nigerianos en el lado derecho. Las mediciones de anchura del presente estudio son similares a los cráneos brasileros de acuerdo con lo que informó Pereira et al. (7), pero menores si se los comparaba con el cráneo nigeriano como lo informó Idowu (8).

Sturrocj (9) realizó una investigación en 156 cráneos romanos – británicos y observó que el foramen yugular derecho era más grande en el 69% y en el 23% lo era en el izquierdo, el restante 8% eran casi del mismo tamaño en ambos lados. Los valores equivalentes de la investigación de Hatiboglu y Anil (1) son del 61,6%, 26% y 12.3% respectivamente; valores que se encuentran muy cercanos a los que presentamos en este estudio.

La forma y el tamaño del foramen yugular se encuentra obviamente relacionada con el tamaño de la vena yugular interna y con la presencia o ausencia de un bulbo superior prominente. Se podría esperar que el foramen derecho, por lo general, sería más grande que el de la izquierda, ya que los libros de texto clásicamente describen al seno sagital superior como el drenaje dentro del seno transversal derecho, pero existe una variación muy amplia en lo que respecta a la anatomía de los senos venosos intracraneales (10,11) lo cual explica la variación en lo que respecta al tamaño y a la forma del foramen yugular.

La diferencia en tamaño del foramen yugular en los dos lados se podría explicar embriológicamente, al mirar el tamaño de la misma vena yugular interna. La diferencia en el tamaño de las dos venas yugulares internas, cuando se encuentran presentes, ya es visible en el embrión humano en la etapa de 23 mm (8 semanas de post-concepción); y probablemente resulta de las diferencias en el padrón del desarrollo de las venas braquiocefálicas derechas e izquierdas (12).

Hasta ahora la medición de la profundidad de la fosa no había sido documentada. En el presente estudio, las mediciones promedio fueron de 13.08 mm (70%) en el lado derecho y del 11.54mm (30%) en el lado izquierdo.

Sturrock (9) observó la presencia de una tabicación completa en 3.2% en ambos lados, en 156 cráneos secos de origen romano-británico. Hatiboglu y Anil (1) informaron sobre la presencia de una tabicación completa en 5.6% en el lado derecho y del 4.3% en el lado izquierdo en 300 cráneos secos turcos. De acuerdo con Patel y Singel (13) se encontró presente la tabicación completa en el 23% en el lado izquierdo y del 17.6% en el derecho. De acuerdo con Idowu (8), en un estudio sobre 20 cráneos secos nigerianos, un puente óseo tabicó completamente el foramen yugular en 7.5% de la población. En el presente estudio, la tabicación completa se dio en el 6% del lado derecho y el 8% del lado izquierdo, el cual es más bajo que lo registrado por Patel y Singel (13), similar al de Idowu (8), pero más alto que lo informado por el resto de los estudios. Las observaciones del presente estudio contradicen el

estudio realizado por otros autores en los que sostienen que la tabicación completa se da con mayor frecuencia sobre el lado izquierdo que sobre el lado derecho. Esto podría ser debido a una baja casuística o debido a características específicas de la población en estudio.

CONCLUSIÓN

El estudio del tamaño del foramen yugular es importante porque cualquier constricción puede causar síntomas neurovasculares que pueden imitar a los síntomas causados por los meningiomas yugulares, tumores glomus yugulares del coleostoma. La compresión del bulbo superior de la vena yugular interna podría provocar una congestión venosa en la cavidad craneal. La compresión de los nervios 9º, 10º y 11º podrían producir una parálisis de la faringe, laringe y del paladar.

En el síndrome del foramen yugular (el Síndrome de Vernet), existe una parálisis en los nervios craneales 9º, 10º y 11º. Éstos, junto con la parálisis del nervio craneal 12º (Síndrome de Villaret) (15) se producen con la lesión retrofaríngea, al invadir la fosa posterior. En algunas instancias se encuentra la intervención de dos o más de estos nervios en otras combinaciones (como en la parálisis vaga accesoria hipoglosa de Jackson, en el síndrome vago accesorio de Schmidt y en la parálisis vago hipoglosal).

El presente estudio enfatiza más en los diámetros, con la presencia y la ausencia de la tabicación. Por lo tanto, el conocimiento de las variaciones morfológicas de las forámenes yugulares pueden ser importantes para los neurólogos, radiólogos, antropólogos y para los médicos en general cuando tratan con estos casos.

Igualmente, la gran variación del FY, informada en estudios previos, es posible que se deba a factores constitucionales, de raza y/o género. Las comparaciones de algunos parámetros fueron afectadas por la escasez de datos en lo que respecta al género y a los diferentes enfoques para medir este foramen. El presente estudio apoya las variaciones morfológicas del FY, además de agregar datos sobre la población de la región del sur de India.

BIBLIOGRAFÍA.

1. Hatiboglu, M.T.; Anil, A. Structural variations in the jugular foramen of the human Skull. J. Anat. 1992; 180, p. 191-196.
2. Prades, J.M.; Martin, C.H.; Veyretch, B.; Merzouqui, N.; Chelikh, L. Anatomic basis of infratemporal approach of the jugular foramen. Surg. Radiol. Anat. 1994; Vol 16, p 11-20.
3. Williams, P.; Warwick, R.; Dyson, M.; Bannister, L. Gray Anatomía. 37ed. Rio de Janeiro: Gunabara Koogan 1995; 2, p 329-331.
4. Daniel, D.L.; Williams, A.L.; Houghton, V.M. Jugular Forame: anatomic and computed tomographic study. AJR 1984; 142: 153-158.

5. Linn, J.; Peters, F.; Moriggl, B.; Naidich, T.P.; Brukman ,H.; Yousry, I. The Jugular Foramen: Imaging Strategy And Detailed Anatomy At 3t , American Journal Of Neuroradiology 2009; 30: 34 – 41.
6. Wysocki, J.; Chmielik, L.P.; Gacek, W. Variability Of Magnitude Of The Jugular Foramen In Relation To Conditions Of The Venous Outflow After Ligation Of Internal Jugular Vein. Otolaryngologia Polska 1999; 53 , P 173-177.
7. Pereira, G.A.M.; Lopes, P.T.C.; Santos, A.M.P.V.; Krebs, W.D. Morphometric aspects of the jugular foramen in dry skulls of adult individuals in Southern Brazil. J. Morpho. Sci. 2010 , 27 , p 3-5.
8. Idowu, O.E. The jugular foramen - a morphometric study. Folia Morphologica 2004; 63, p 419–422.
9. Sturrock, R.R. Variations in the structure of the jugular foramen of the human skull. J. Anat. 1988; 60: 227-230.
10. Woodhall, B. Anatomy of cranial blood sinuses with particular reference to the lateral. The laryngoscope 1939; 49, p 966-1010.
11. Browder, I.; Kalpan, M. Cerebral dural sinuses and their tributaries . Springfield : Thomas, 1976.
12. Padget, D.H. The development of the cranial venous system in man, from the viewpoint of comparative anatomy. Contributions to Embryology 1957; 36, 79-140.
13. Patel, M.M.; Singel, T.C. Variations in the structure of the jugular foramen of the human skull in Saurashtra region. J Anat Soc India 2007, 56(2) 34-37.
14. Bone, I.; Hadley, D.M. J. Syndromes of the orbital fissure, cavernous sinus, cerebello- pontine angle, and skull base. Neurol Neurosurg Psychiatry 2005; 76(Suppl III):iii29–iii38.
15. Talbert, O.R. General methods of clinical examination. Youman's Neurological Surgery. 3rd Ed. W.B. Saunders Company, 1990, pp. 21.

Comentario sobre el artículo de Neuroanatomía:
Morfometría del Foramen Yugular en Cráneos Humanos Secos del Sur de la India.



PROF. DR. HORACIO A. CONESA

- Ex-Presidente de la Asociación Argentina de Anatomía.
- Instituto de Morfología J.J. Naón, Departamento de Anatomía, Facultad de Medicina, Universidad de Buenos Aires, Argentina..

Revista Argentina de Anatomía Online 2011, Vol. 2, Nº 3, pp. 88.

Es muy interesante la metodología y la aplicación del estudio morfométrico, así como la selección del material para el estudio. Estadísticamente muy bien desarrollado y acorde a la amplia bibliografía analizada.

Me permito, considerando como disparador el presente artículo, **“afirmar que es como”** si la sangre entrara al cráneo por la izquierda y saliera por la derecha. Avalan dicha metáfora las variaciones a predominancia derecha que se aprecian en las preparaciones meníngeas posteriores, en vista posterior (figuras 1 y 2) y en las observaciones de las improntas de ellas en la escama del hueso occipital (figura 3) en vista anterior. La predominancia derecha se proyecta al sistema venoso yugular con una manifiesta supremacía de la interna.

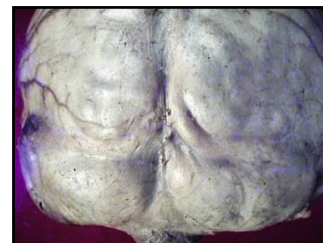


Fig. 1.

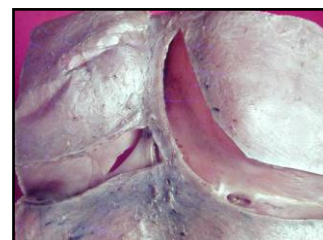


Fig. 2.

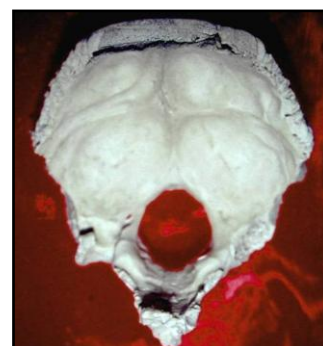


Fig. 3.

**Revista Argentina
de Anatomía Online**

ISSN 1853-256X edición impresa - ISSN 1852-9348 edición online

Indizada en: Catálogo de la Biblioteca Nacional de Medicina de EEUU (NLM catalog) - Latindex - Index Copernicus - DOAJ Directory of Open Access Journals – UlrichsWeb - Google Scholar - Geneva Foundation for Medical Education and Research - WorldCat.org.

Lo invitamos al sitio web de
Revista Argentina de Anatomía Online:

www.anatomia-argentina.com.ar/revistadeanatomia.htm

Open Access Journal

Visite la versión a color en nuestro sitio web.